

REVISTA BOLIVIANA DE
CIRUGÍA PLÁSTICA
ESTÉTICA Y RECONSTRUCTIVA

Publicación de la Sociedad Boliviana de Cirugía Plástica, Estética y Reconstructiva



Volumen II
Número 8
Año 2021

Incidencia, tratamientos y resolución quirúrgica en fístulas por implantes mamarios.



Autores: Moretti Ernesto (1), Falzone Selene Medica (2), Cifuentes Ximena (2), Ospina Margarita (2), Pelaez Juan Manuel (3), Cortadi Pablo (3), Lelli Franco (3), Marquez Luis (3)

Servicio de Cirugía Plástica, Hospital Privado de Rosario, Grupo GAMMA Salud Roca 2440.

Rosario, Argentina

(1) Titular de la Cátedra de Anatomía de la Facultad de Medicina, UAI, sede Rosario y jefe del Servicio de Cirugía Plástica, Hospital Privado de Rosario.

(2) Residentes

(3) Docentes de la Cátedra de Anatomía

“Incidence, treatments and surgical resolve for fistula in breast implants”

Palabras Clave: implantes mamarios, complicaciones, fístula.

Key Words: breast implants, complications, fistula.

RESUMEN

Las fístulas o dehiscencia de heridas asociadas a implantes mamarios representan una complicación relativamente poco frecuente en la práctica diaria. Se asocia a factores locales y representa un riesgo en cuanto a la posibilidad de extrusión y remoción del implante. El tratamiento de esta complicación se realiza esterilizando y provocando una capsulitis química con TCA 90% en la zona del lecho del implante y la confección del Colgajo en Doble Banderín para el cierre cutáneo. De esta forma, ha permitido resolver dicha complicación, al mismo tiempo que refuerza la herida ofreciendo sostén al área de decúbito generada.

Desde el punto de vista anatómico se muestran disecciones cadavéricas para evidenciar detalles de la técnica de cierre.

ABSTRACT

Fistula or dehiscence of wounds associated with breast implants represent a relatively rare complication in daily practice. It is associated with local factors and represents a risk in terms of the possibility of extrusion and removal of the implant. The treatment of this complication is carried out by sterilizing and causing a chemical capsulitis with TCA 90% in the area of the implant and making a Double Flag Flap for cutaneous closure. In this way, it has made to resolve this complication, at the same time that it reinforces the wound by offering support to the decubitus area generated.

From the anatomical point of view, cadaveric dissections show details of the closure technique.

INTRODUCCIÓN

La Mastoplastia de aumento es uno de los cinco procedimientos estéticos más realizados en el mundo (1). Las complicaciones relacionadas al mismo son múltiples y se presentan en el 1-5 % de los casos, asociadas entre otros factores a la complejidad del procedimiento quirúrgico (cirugías primarias, cirugías de revisión, cirugías reconstructivas) (2-3).

La Fístula o Dehiscencia de herida es una complicación poco frecuente, la cual se encuentra asociada a factores locales entre los cuales se destaca la formación de seromas agudos y/o infección del sitio quirúrgico (4-5). Se presenta en el 0,1 % de los implantes mamarios primarios siendo más frecuente en cirugías de reconstrucción mamaria. (6-9). El principal riesgo asociado a esta complicación lo representa la extrusión del implante mamario, con la consiguiente remoción quirúrgica del mismo.

MATERIAL Y MÉTODOS

Se realizó el estudio de tipo observacional, descriptivo, longitudinal y retrospectivo de pacientes sometidas a cirugía de implantes mamarios primarios y cirugía de reconstrucciones mamarias por cáncer de mama, en 15 pacientes de entre 18-60 años de edad intervenidas por el Servicio de Cirugía Plástica, Estética y Reparadora del Hospital Privado de Rosario, Argentina, durante el período 2015-2020. Sobre un total de 1450 implantes colocados en dicho, se constató la presencia de fístulas de la herida quirúrgica en el 1%, siendo 6 casos en procedimientos estéticos (0,4%) y 9 en casos de cirugías reconstructivas oncoplásticas (0,6%). Se incluyeron en este trabajo las fístulas por inscisiones en el surco submamario.

El diagnóstico de la formación de la fístula se realizó en la consulta en un período de tiempo variable de 1 mes a 4 años (FOTOS 1-2), presentando la típica separación de la cicatriz quirúrgica en forma hialina y posteriormente la presencia de eliminación de líquido citrino-amarillento. Se descartaron del presente grupo las pacientes que mostraban proceso

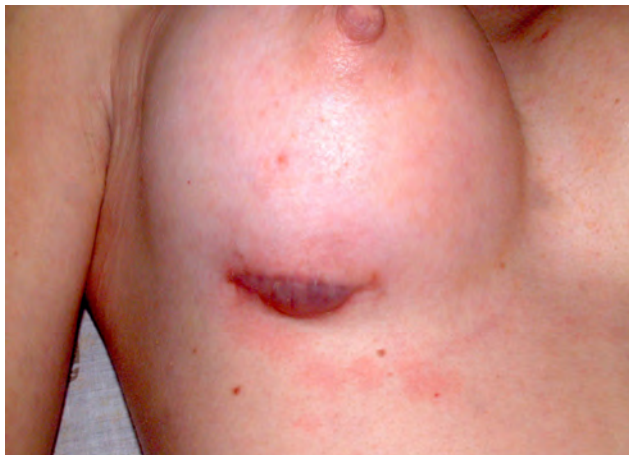


FOTO 1: Paciente a los 3 meses de postoperatorio de implantes mamarios con cicatriz hialina y abombamiento de la misma por líquido perimplante

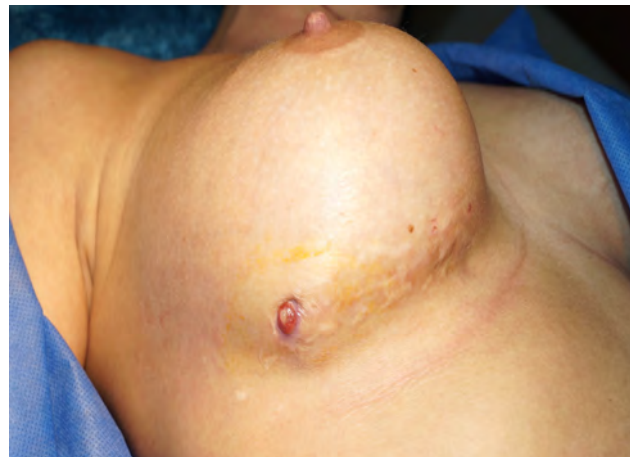

FOTO 2: Paciente a los 36 meses de postoperatorio de implantes mamarios. Presencia de secreción citrina sin signos de infección en la herida quirúrgica.

infecioso como fiebre, dolor mamario importante así como enrojecimiento de la zona mamaria.

En los casos que se incluyeron en el presente trabajo se realizó en ambiente quirúrgico y bajo sedación la remoción transitoria del implante, toma de cultivos para aeróbios, anaeróbios y micológico, aplicación de TCA 90% en el lecho quirúrgico y recolocación del implante embebido en solución de Gentamicina y Cefadroxilo. El cierre de la inscisión se efectuó con colgajo doble banderín modificando el surco submamario. En 12 casos se dejó drenaje transitorio por contrabertura, el cual fue retirado en promedio de 6 días.

Se realizó tratamiento con cefalosporina de 1 generación (Cefadroxilo 2grs EV) inmediatamente después de la toma de los cultivos y posteriormente se continuó con el mismo ATB (500 mg/12 hs VO) durante 48 hs hasta obtener el resultado del antibiograma.

Capsulitis química con tca 90%

La preparación del TCA al 90% es solicitada a la farmacia de la Institución debido a que no viene en presentación comercial. Dicha solución está provista en envase oscuro y no necesita esterilización previa debido a la alta concentración de la solución ácida. Una vez removido el implante y tomados los cultivos correspondientes se procede a topicar la cápsula con cotonete estéril embebido en la solución de TCA. Inmediatamente se observa la conformación de una capa blanca debida a la coagulación de las proteínas y muerte celular al contacto con el ácido a alta concentración (FOTO 3 - 4). Se espera 3 minutos la acción del mismo y procede al lavado de la cavidad con solución fisiológica (1000 cc. ClNa 9% por cada región mamaria).

Posteriormente se recoloca el implante mamario retirado en forma transitoria, el cual fue sumergido en una solución de 500 cc de solución fisiológica ClNa al 9% con 2 grs. de Cefadroxilo y 1 ampolla de Gentamicina 80.

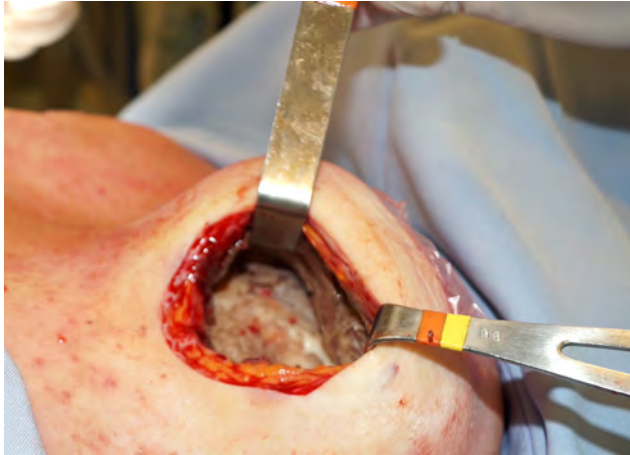

FOTO 3: Se observa el color blanco en la cápsula mamaria al contacto con el TCA 90% debido a la coagulación de proteínas por el contacto con alta concentración del ácido.

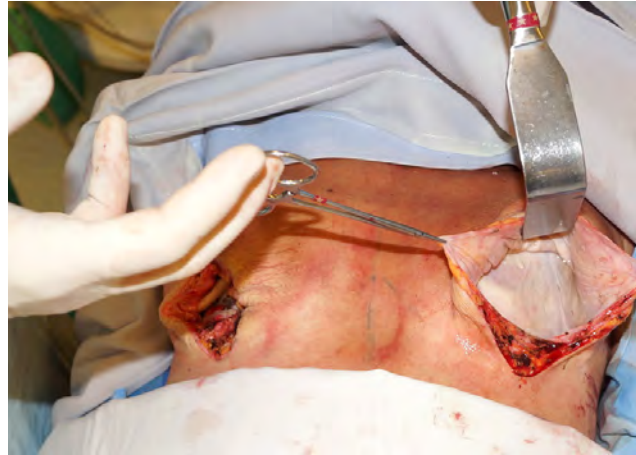

FOTO 4: Paciente con dehiscencia de la herida vertical de la cirugía por implante y mastopexia. Se retira el implante en forma transitoria y se aplica TCA 90% en el lecho. Se observa el clásico color blanco que provoca el ácido.

Técnica quirúrgica para cierre: colgajo doble banderín

El diseño del colgajo de Doble Banderín se realiza siguiendo un patrón de base ancha y con compensación lateral (FOTO 5 - 7).

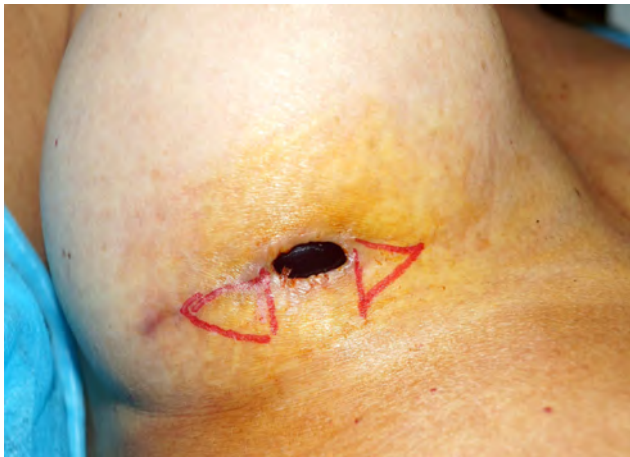

FOTO 5: Diseño del colgajo de Doble Banderín. En el centro se observa la fistula y exposición del implante.

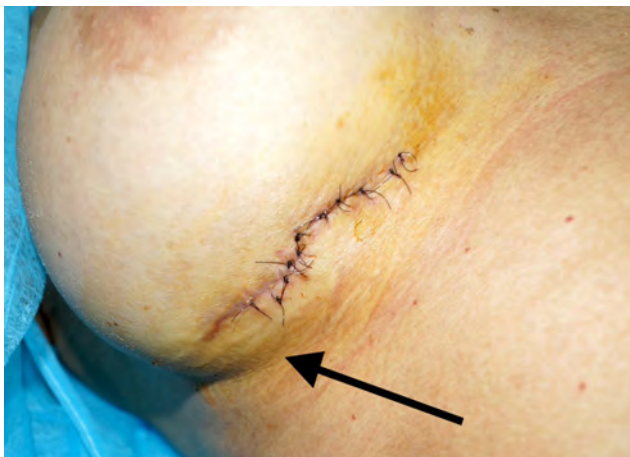

FOTO 6: Control del colgajo a los 7 días. Flecha indica la ubicación del nuevo surco creado con el objeto de evitar la presión del implante sobre la cicatriz.

Se reseca el tejido desvitalizado con la zona de la fístula incluida. Posteriormente se retira el implante y se toman cultivos, En todos los casos libera el anclaje del surco submamario en 1 cm. permitiendo de esta forma el ascenso del tejido de la región abdominal a la zona mamaria. Con frecuencia se coloca en la zona tubo de drenaje siliconado por contrabertura y se procede al cierre de la herida en dos planos, tejido celular subcutáneo con monocryl 3.0 y piel utilizando en suturas de nylon 3.0 para los ángulos del colgajo de doble banderín y el resto de las heridas se realiza sutura de nylon 4.0.

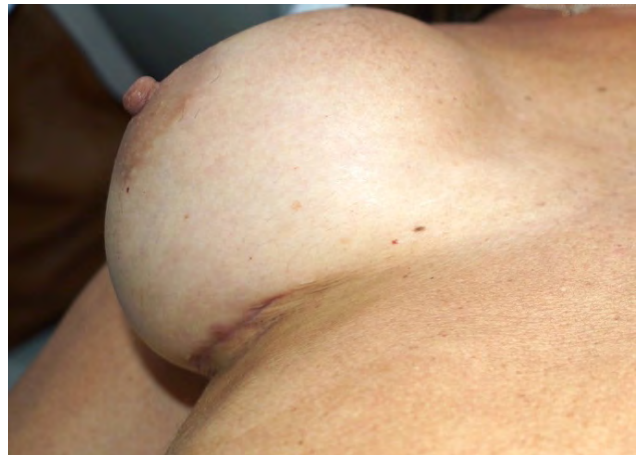

FOTO 7: Control del colgajo a los 180 días. Cierre completo sin evidencias de recidiva de fístula. Nuevo surco ubicado 1 cm por debajo de la línea cicatrizal.

RESULTADOS

En el presente trabajo se incluyeron un total de 15 pacientes de entre 18 y 60 años de edad, 6 de ellas con antecedentes de cirugía de implantes mamarios primarios y 9 con antecedentes de cirugía de reconstrucción mamaria, con diferentes grados de dehiscencia de la herida quirúrgica de pequeño a mediano tamaño.

El tiempo de evolución de dicha complicación fue variable. En 11 casos la aparición de la dehiscencia transcurrió entre 30 y 180 días, aunque en 4 casos la aparición fue entre 1 a 3 años con la formación de una cicatriz hialina y secreción serosa (seroma). De estos últimos casos, 2 pacientes presentaban también contractura capsular grado III.

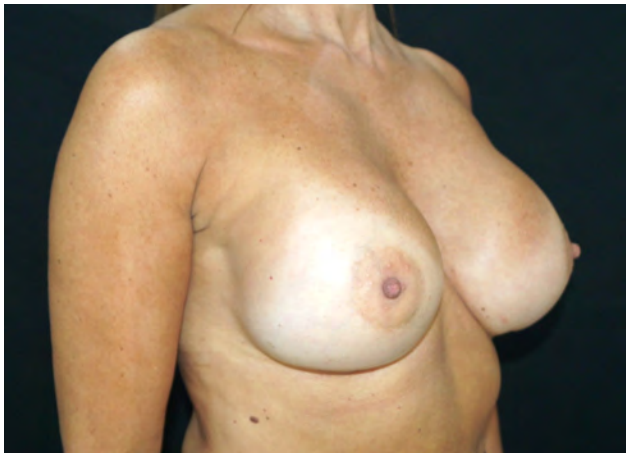
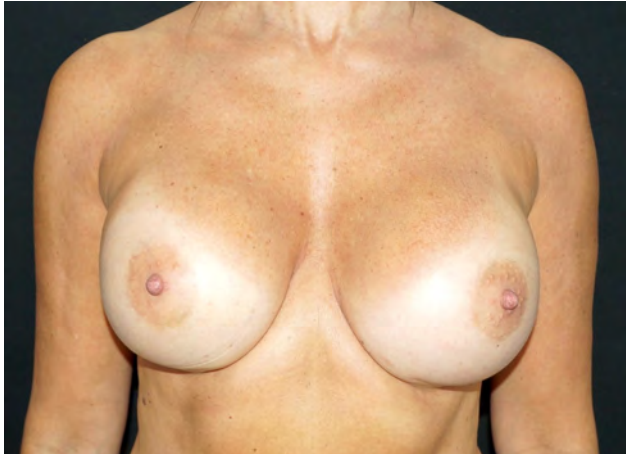
FOTO 8-9: Imágenes preoperatorias de paciente de 41 años con deseos de reducción del tamaño de sus implantes colocados hace 15 años

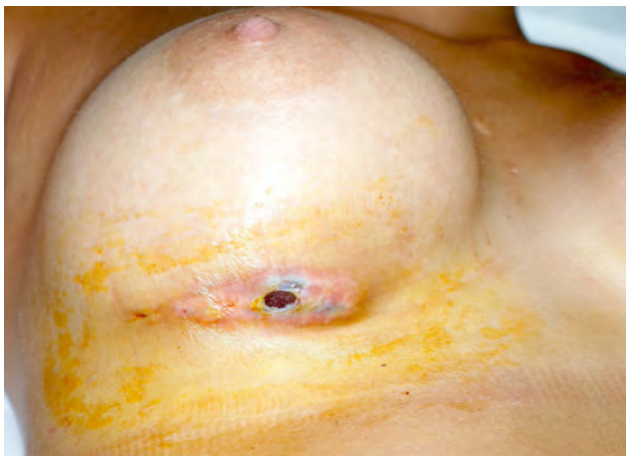

Foto 10: A los 30 días se constata dehiscencia de la herida quirúrgica de la mama derecha.

Se excluyeron del presente grupo las pacientes que presentaron infección mamaria con signos de flogosis severa y enrojecimiento importante de los tejidos mamarios.

En 12 de los casos se colocaron drenajes aspirativos los cuales fueron retirados entre el 4 y 10 día del postoperatorio. Todos los casos fueron realizados en quirófano bajo neuroleptoanestesia y se externaron las pacientes a las 6 hs. Los cultivos fueron positivos en 8 casos, los cuales recibieron tratamiento de atb seguidos por el Servicio de Infectología de nuestra institución. Los gérmenes hallados fueron *stafilococco epidermidis* en 3 casos, *streptococo b-hemolítico* en 3 casos y 2 casos con bacterias anaeróbicas. En todos los casos se consideraron contaminantes debido a la ausencia de signos clínicos y de laboratorio de proceso infeccioso.

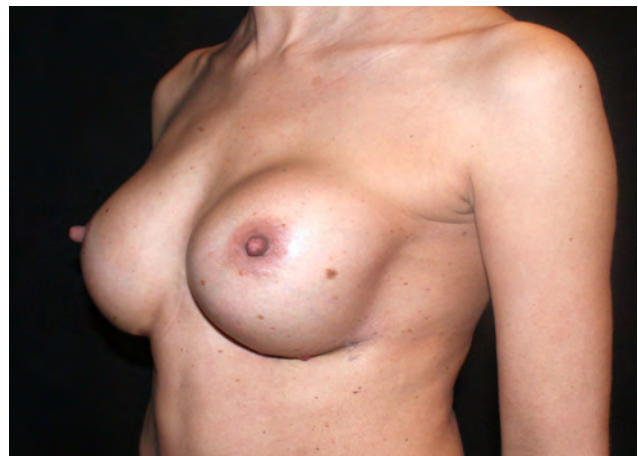
El 100% de las pacientes presento una buena evolución clínica, sin necesidad de otros procedimientos quirúrgicos. El seguimiento postoperatorio se realizó a los 30, 60 y 180 días, no presentando recidiva del seroma o dehiscencia de la cicatriz quirúrgica. En 2 casos las pacientes fueron controladas a los 3 y 5 años, no mostrando contracturas capsulares. (FOTOS 8-36).

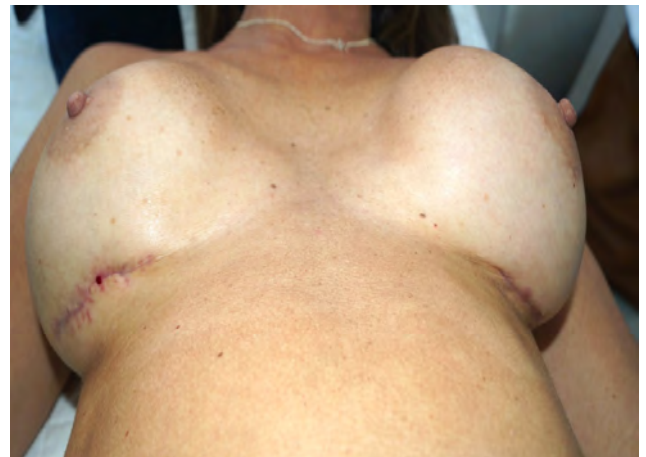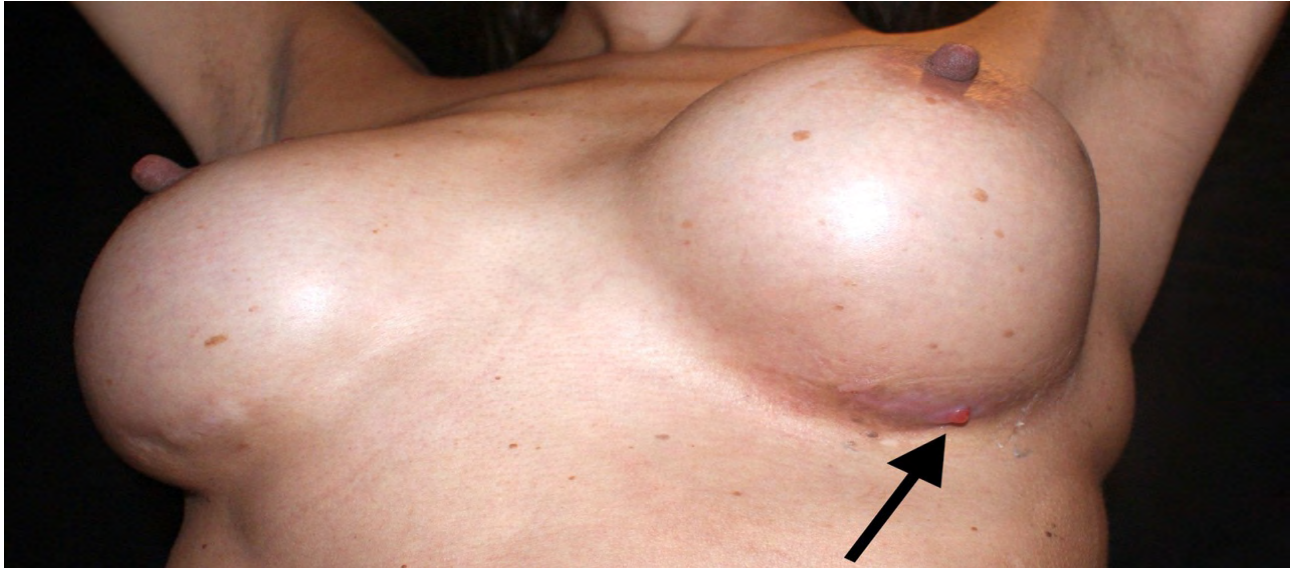


Foto 11: Imagen de control a los 60 días donde se observa el cierre completo de la dehiscencia. Nótese la elevación de la misma debido a la liberación de 1 cm por debajo del surco submamario derecho.

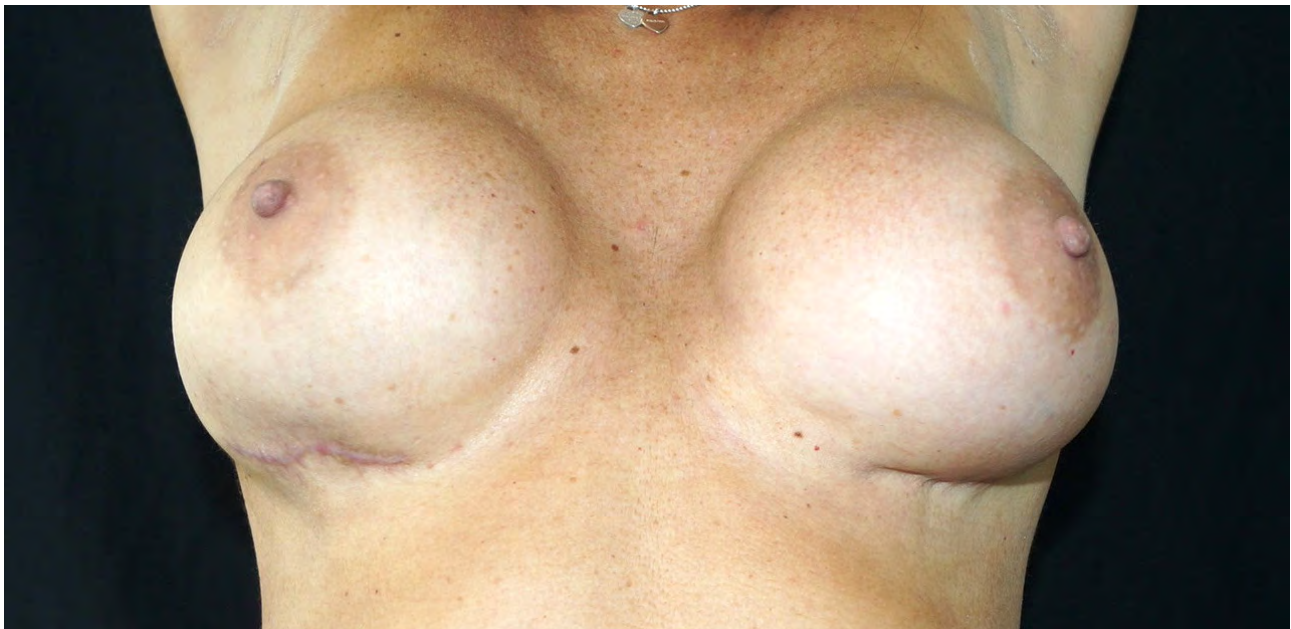
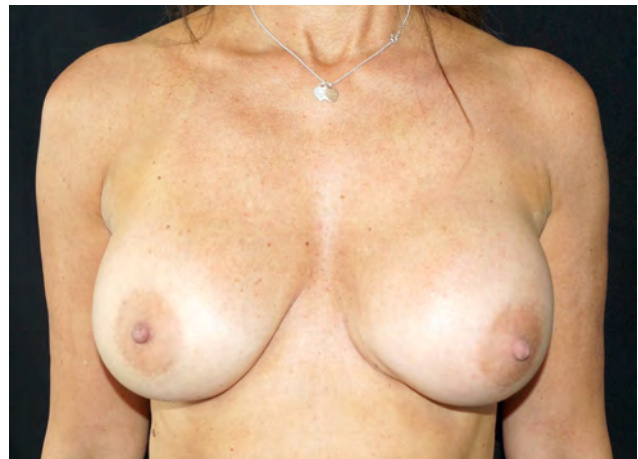
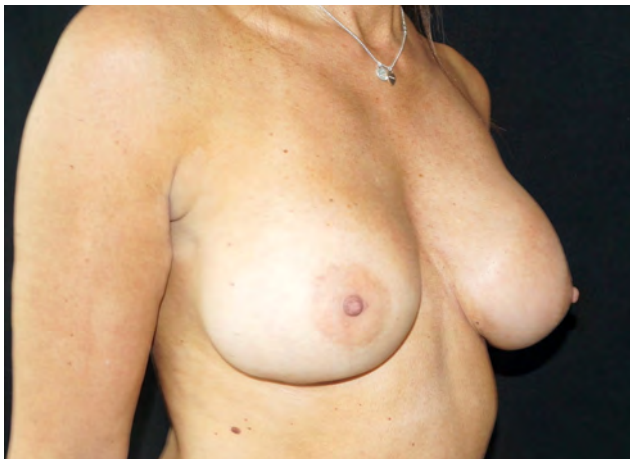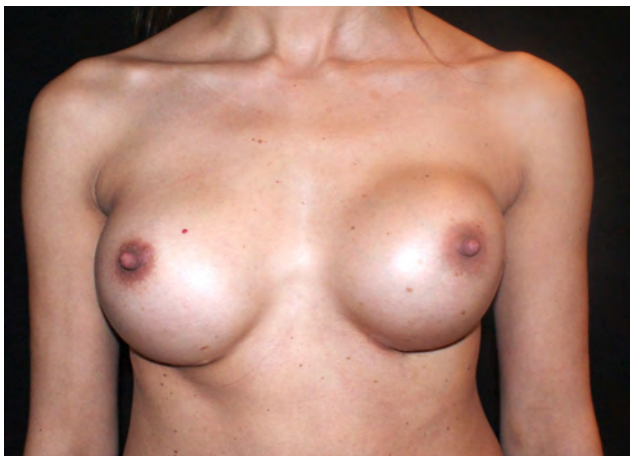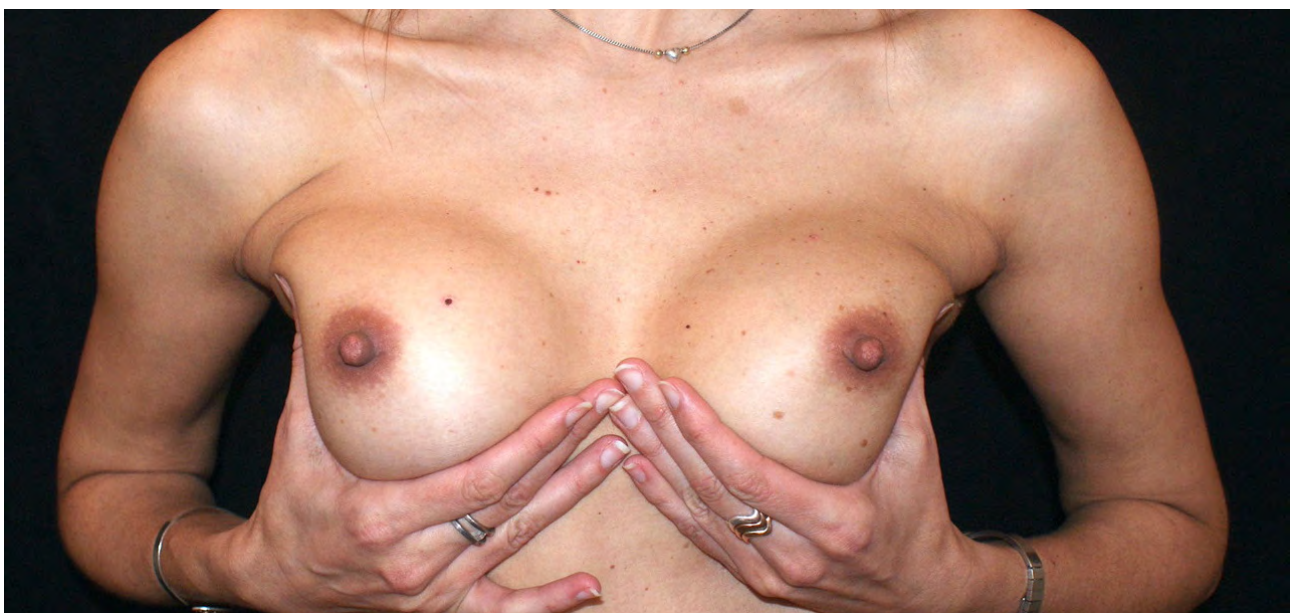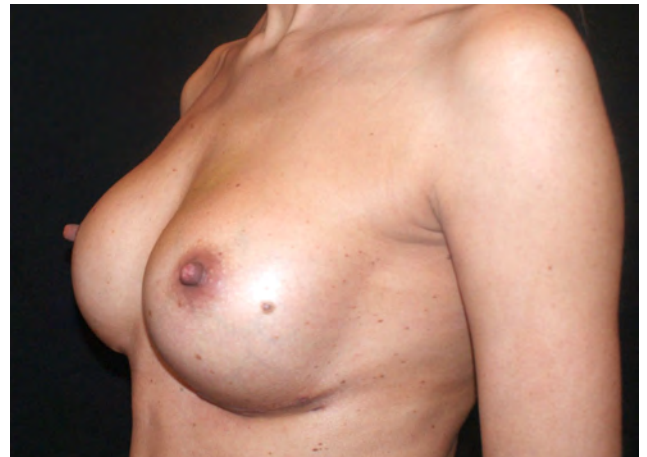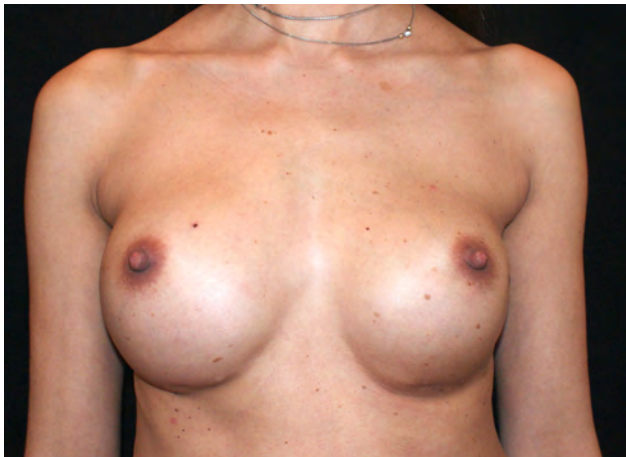FOTO 12-13-14: Imágenes postoperatorias a los 6 meses donde se observa el cierre completo de la herida quirúrgica sin presentar alteraciones estéticas ni contractura capsular.

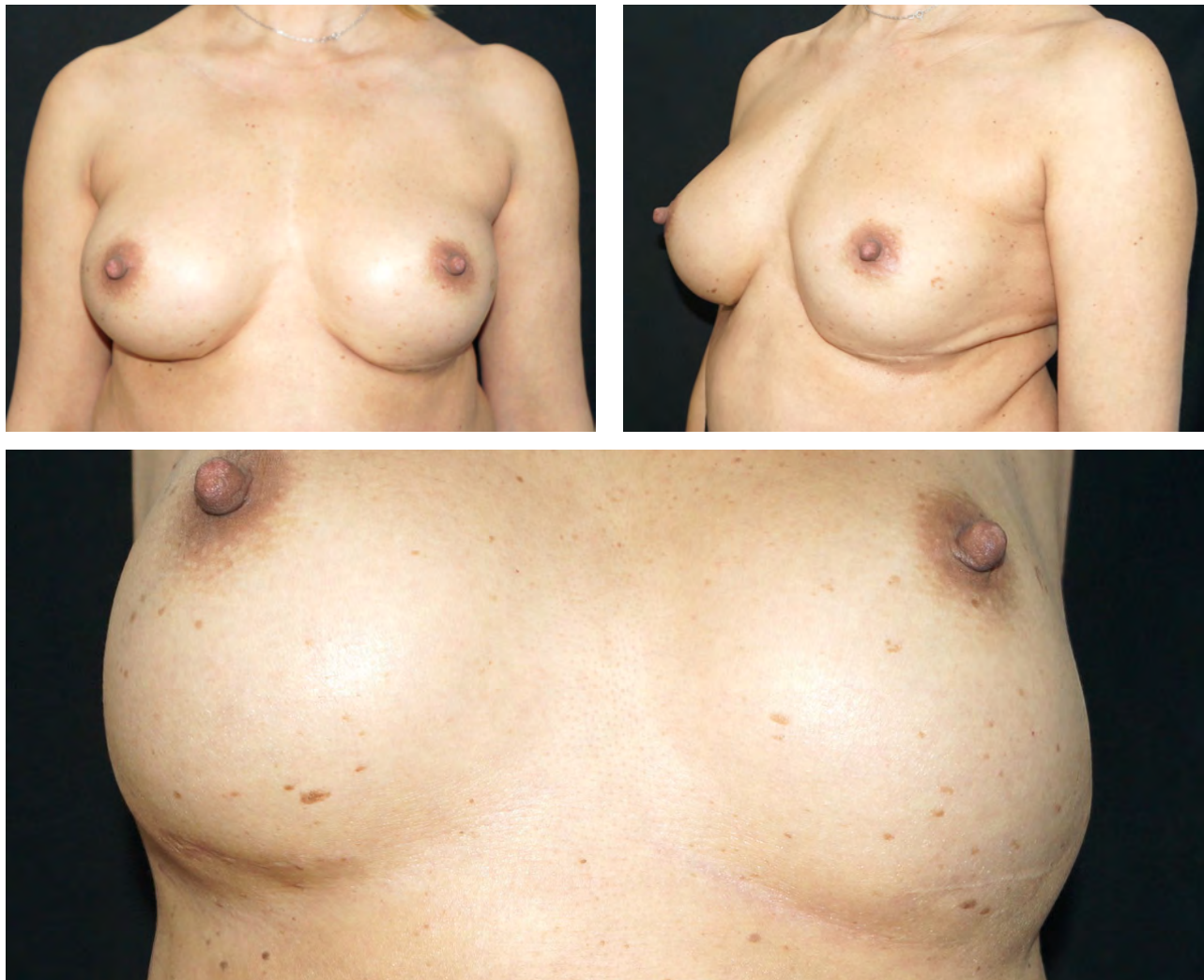



Fotos 15-17: Paciente de 28 años con implantes colocados hace 3 años previamente. Se observa una contractura capsular grado III con aparición en la cicatriz de fistula (Flecha).



Fotos 18-20: Control postoperatorio a los 180 días. Capsulectomía química, liberación del bolsillo y recambio del implante izquierdo. Cierre del defecto con colgajo doble banderín. Sin evidencia de contractura capsular



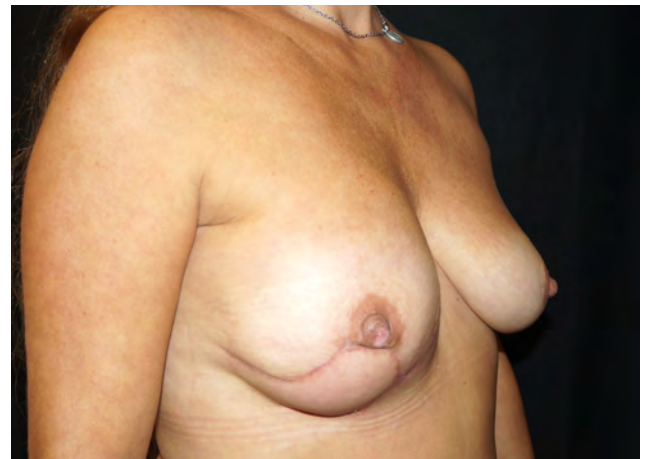
Fotos 21-23: Paciente anterior con control a los 4 años. Embarazo y lactancia sin inconvenientes. Se mantiene sin contractura capsular.

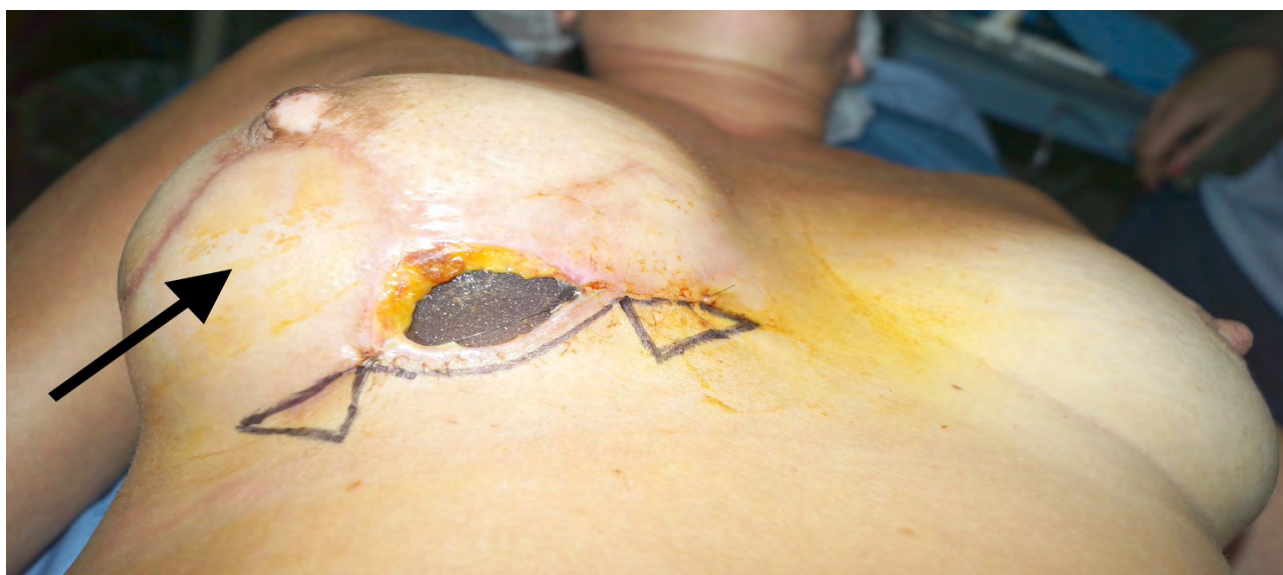
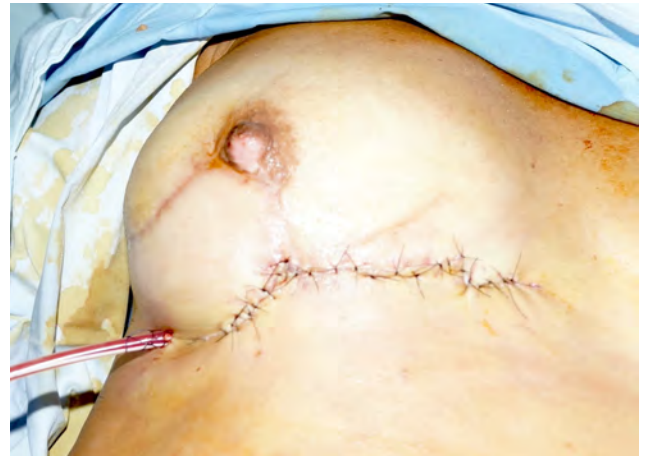
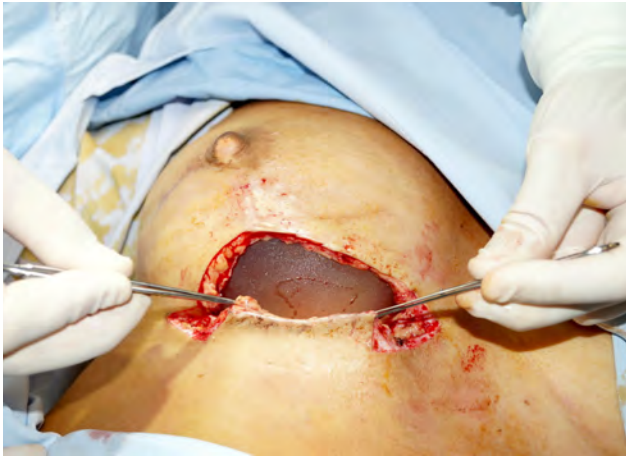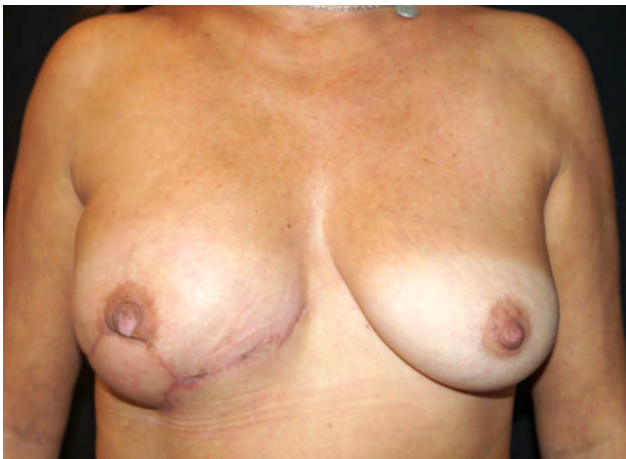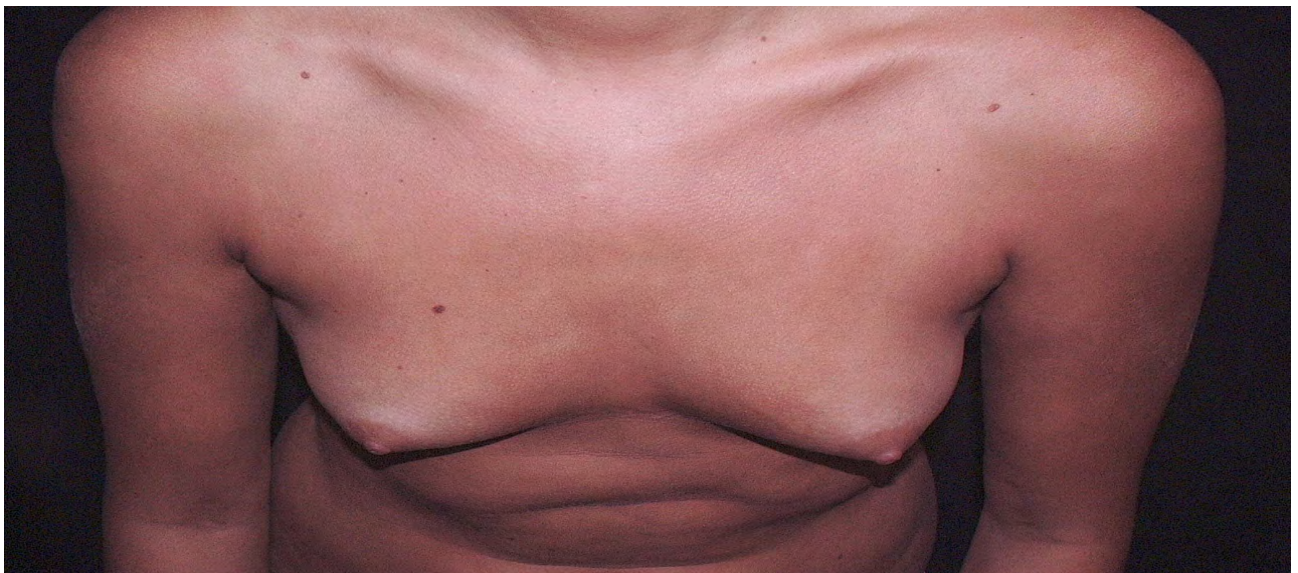Foto 24: Paciente de 46 años con mastectomía previa por cáncer de mama derecho. Reconstrucción con implante en forma directa y colgajo tóracoabdominal (flecha) para reconstrucción de superficie cutánea. Imagen obtenida a los 60 días postoperatorio donde se observa la dehiscencia y extrusión del implante.

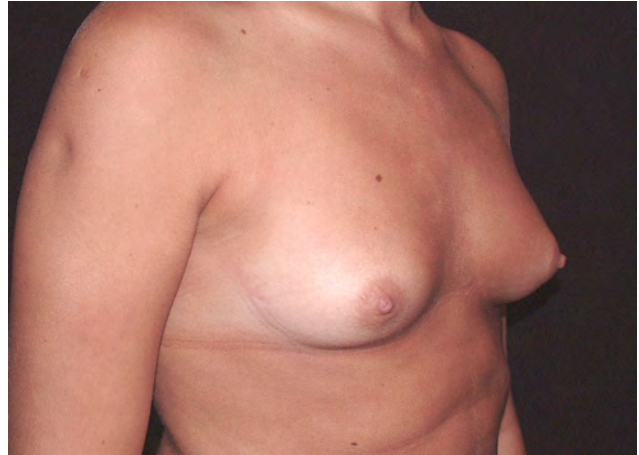
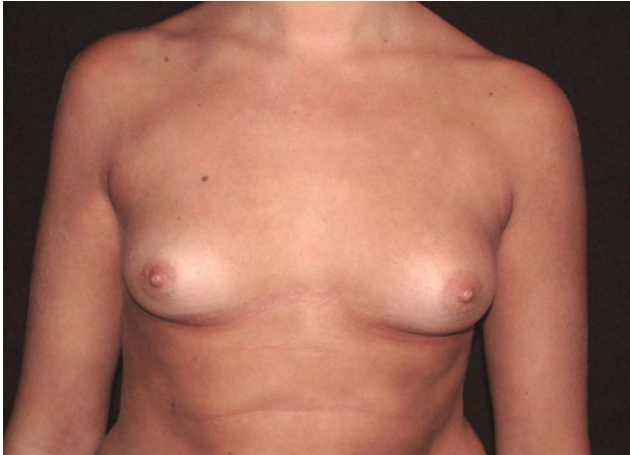

Fotos 25-26: Detalles técnicos de la elaboración del colgajo en doble banderín en la paciente anterior.



Fotos 27-28





Fotos 29-31: Imágenes preoperatorias de paciente de 31 años la cual fue intervenida quirúrgicamente para aumento mamario.

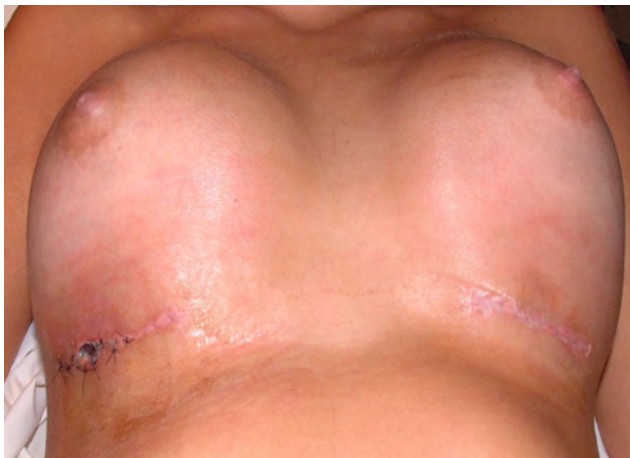

Foto 32: Imagen obtenida a los 30 días post cirugía de aumento mamario donde se observa la dehiscencia de la cicatriz del surco submamario derecho.

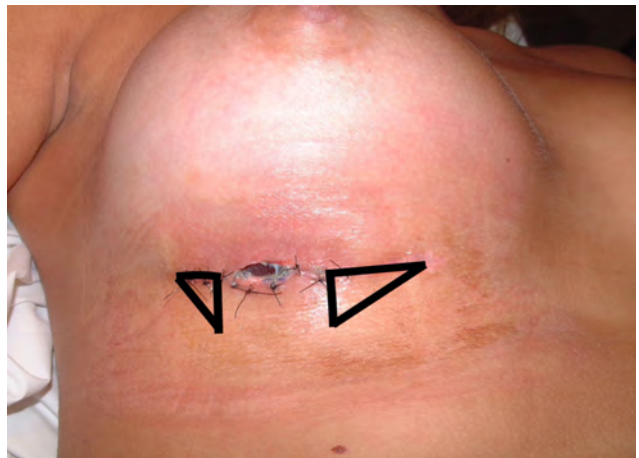
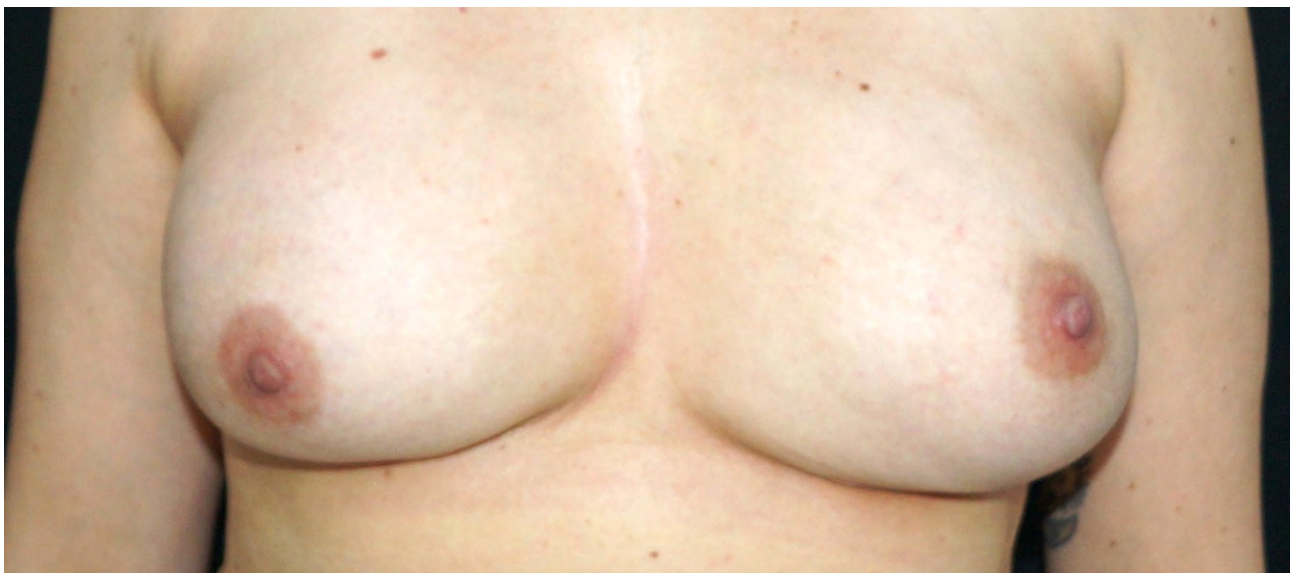
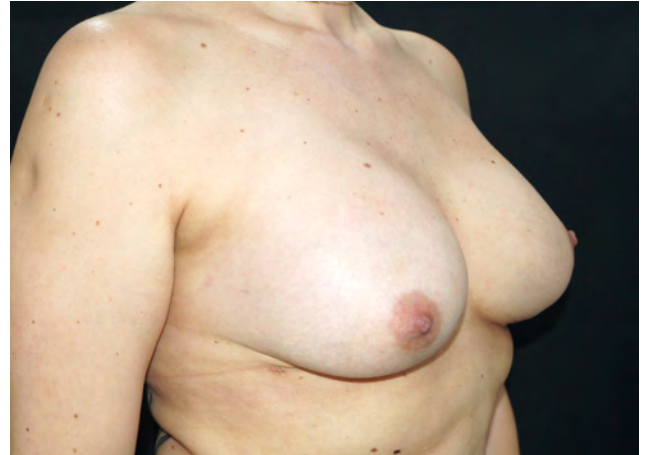
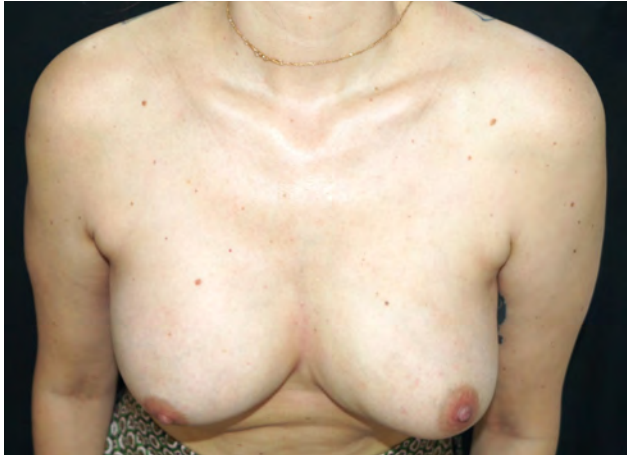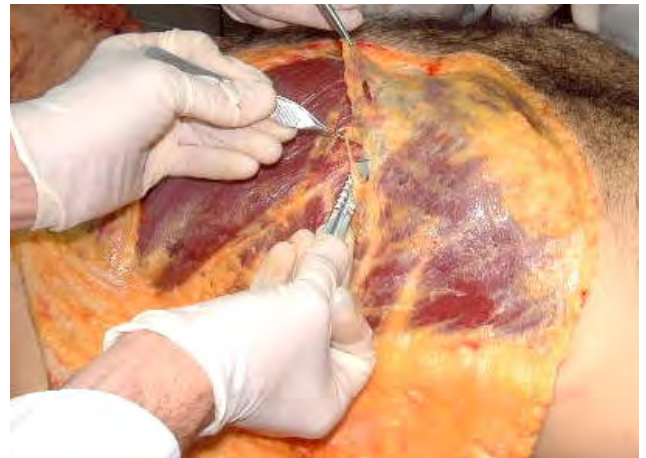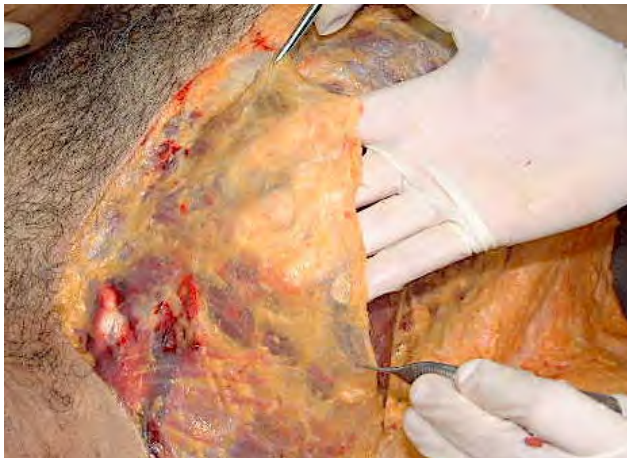Foto 33: Planificación del colgajo de doble banderín a realizarse junto a la aplicación de TCA 90% en la zona del lecho del implante mamarios.





Fotos 34-36: Control postoperatorio a los 5 años. Embarazo y lactancia en 2 oportunidades en dicho período. No evidencias de contractura capsular.

DISCUSIÓN



Fotos 37-38: Disecciones cadavéricas en fresco realizadas en la Cátedra de Anatomía, Facultad de Medicina, UAI (sede Rosario-Argentina) donde se muestra la fascia pectoralis (TA) del m. pectoralis mayor (TA).

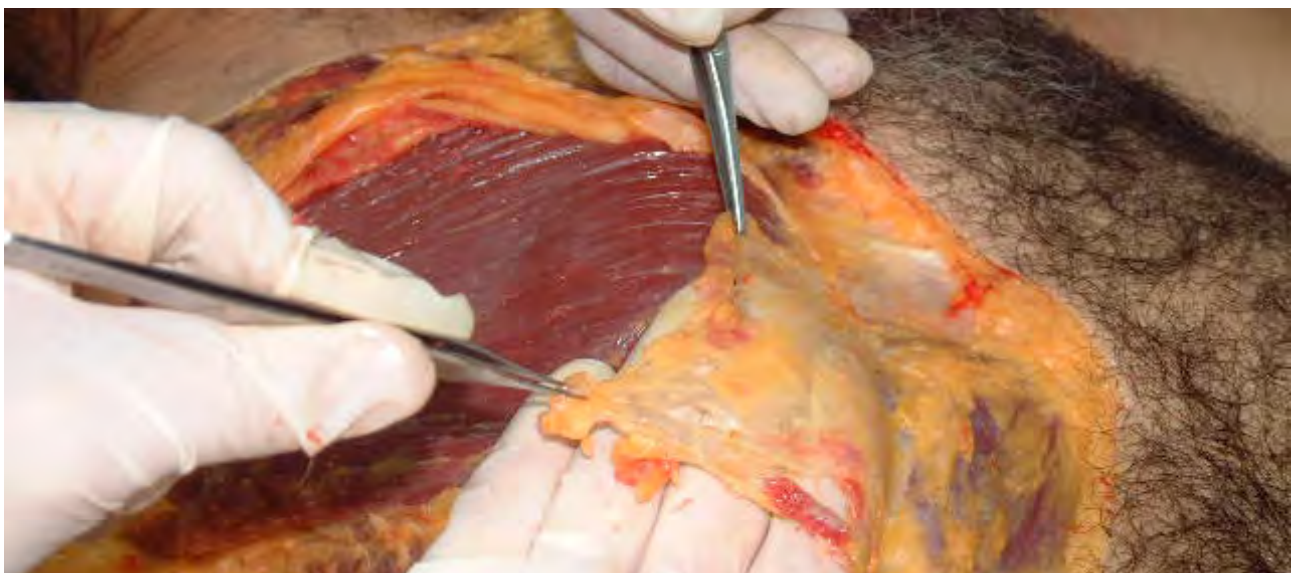

FOTO 39: Disecciones cadavéricas en fresco donde se observa el zócalo de la fascia pectoralis (TA) al conformar el surco submamario. Al tallarse el colgajo doble banderín se debe incluir dicha fascia debido a que protege mejor el cierre de la insición y evita la recidiva de la fistula.

El Colgajo en Doble Bandera o Doble Banderín es ampliamente conocido y difundido, utilizado tanto en cirugía plástica como reparadora (10-15).

Se trata de un colgajo de avance unipedicular, que permite el movimiento de deslizamiento del tejido en solo un vector hacia el defecto a tratar. Debe desarrollarse adyacente al mismo, y uno de los bordes del defecto se convierte en el borde principal del colgajo. La confección de los triángulos de Burow, consiste en escisiones triangulares localizadas en la periferia de la herida cuya función es la eliminación de las deformidades permanentes causadas por el colgajo permitiendo compensar las longitudes desiguales presentes en los bordes de la herida.

Se trata de una técnica sencilla, de rápida ejecución, que permite el refuerzo de la zona de decúbito y el desplazamiento de la cicatriz en sentido cefálico. En nuestra casuística obtuvimos buenos resultados de cierre de las fistulas debido a que incluimos en el colgajo la fascia del m. pectoralis major (TA) (Fotos 37-39). Esta fascia le otorga una mayor resistencia al colgajo y al liberar 1 cm por debajo de la misma, permite separar la cicatriz resultante del surco submamario. De esta forma se evita la presión directa del implante sobre la cicatriz submamaria.

El otro punto a destacar es el uso del TCA. El ácido tricloroacético (TCA) es un ácido orgánico, derivado del ácido acético, en el cual tres átomos de hidrógeno del grupo metilo han sido reemplazados por átomos de cloro.

El ácido tricloroacético se puede emplear para destruir lesiones intraepiteliales, cervicales, uterinas o displasias cervicales (lesiones preneoplásicas, displasias cervicales de alto y bajo grado). Otros usos en medicina y

cosmética incluyen el descamamiento químico (peeling), la remoción de tatuajes, el tratamiento de verrugas (incluyendo las verrugas genitales por HPV) y el acné juvenil (16). También es empleado en odontología, aplicándolo en lesiones epiteliales de la mucosa oral, tales como aftas, llagas.

El empleo de TCA a alta concentración (90%) sobre el lecho del implante mamario colocado previamente es un detalle importante a destacar. En los estudios en animales empleando diferentes concentraciones de TCA (17) se demostró que a dicha concentración se provoca una apoptosis o muerte celular. Provoca también una coagulación de proteínas que se observa sobre el tejido que rodea el implante como una escarcha o frosting de color blanco intenso. El TCA tiene la gran ventaja de no provocar alteraciones del ECG como agentes químicos de peeling, como el fenol.

El uso del TCA 90% para generar capsulitis química y esterilización fue publicado por primera vez por Blugerman y col. (18). En dicho trabajo se mencionan los beneficios del TCA en 61 pacientes para el tratamiento de la cápsula residual (explantación definitiva, seroma, cambio del plano del implante).

Con respecto al surco submamario, Ventura y col. (19) describieron el zócalo conformado entre la fascia del m. pectoralis major y fascia del m. serratus para apoyo del implante. En nuestra Cátedra de Anatomía de la Facultad de Medicina de la UAI, sede Rosario, realizamos disecciones cadavéricas en fresco con el objeto de mostrar claramente la conformación de esta estructura de sostén (FOTOS 37-39). Estas 2 fascias constituyen un plano de resistencia que se incluyó en el colgajo de doble banderín. De esta manera a dicho colgajo se le suma en profundidad

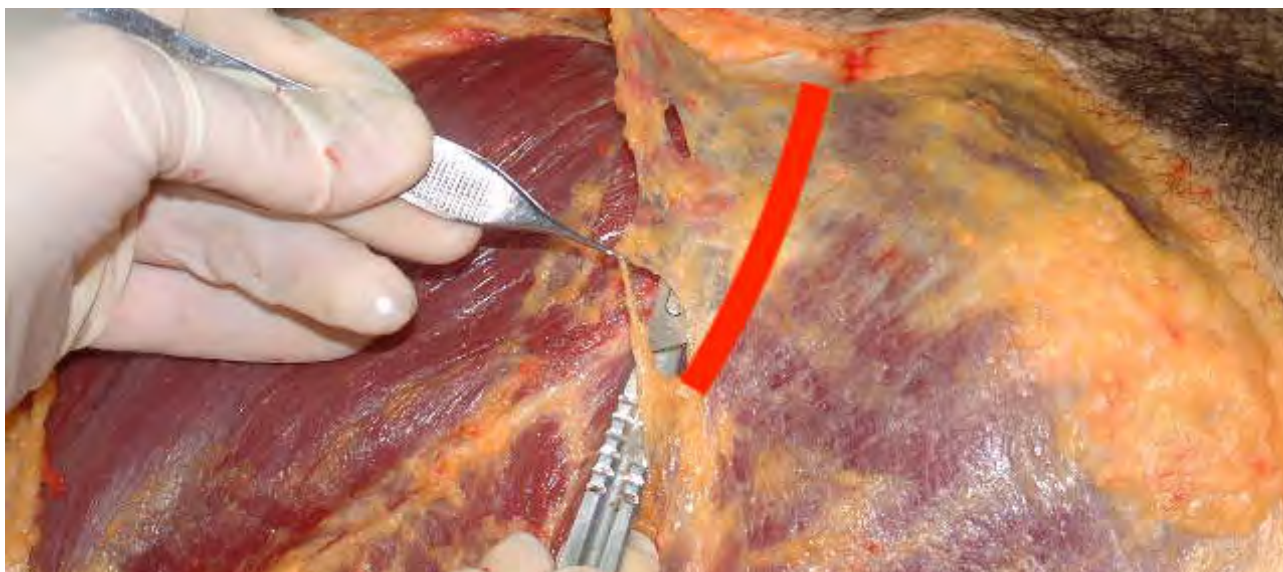


FOTO 40: Diseción anatómica en fresco donde se observa el zócalo conformado por la fascia del pectoralis major (TA) en su sector interno (línea curva roja). Dicha estructura firme permite que el implante no descienda hacia la región abdominal. El bisturí por debajo muestra la resistencia de este tejido.

las fascias de esta región en un sector y dan mayor sostén al mismo. Por otra parte, el descenso del surco de 1 cm hace variar la zona de la cicatriz hacia la mama y saca la tensión sobre la línea de sutura. No hemos tenido descenso del implante debido a que el surco solo se desinserta en la zona del colgajo, dejando a sus lados el zócalo para que no baje el implante.

CONCLUSIÓN

A pesar de que las fístulas y dehiscencias asociadas a implantes mamarios son complicaciones poco frecuente, su correcta resolución permite preservar los implantes mamarios. El empleo del TCA 90% provoca una capsulitis química que esteriliza la cavidad evitando formación de seromas y/o contaminantes. La creación de un colgajo de doble banderín con los triángulos de Burow de compensación permite el desplazamiento de la zona de máxima tensión ejercida por el implante fuera de la cicatriz primaria. Este colgajo es de sencillo planeamiento, rápida ejecución y con buenos resultados estéticos. De esta manera, el uso de estos 2 procedimientos ha permitido rescatar implantes que indefectiblemente hubieran seguido el camino del retiro del mismo.

BIBLIOGRAFÍA

1. Spear SL, Parikh PM, Goldstein JA. History of breast implants and the Food and Drug Administration. *Clin Plast Surg*. 2009;36:15-21.
2. Hvilsum G, Holmich L, Henriksen T, et al. Local complications after cosmetic breast augmentation: results from the Danish Registry for Plastic Surgery of the Breast. *Plast Surg Nurs*. 2010;30:172-9.
3. Handel N, Jensen JA, Black Q, et al. The fate of breast implants: a critical analysis of complications and outcomes. *Plast Reconstr Surg*. 1995;96:1521-33.
4. Washer L, Gutowski K. Breast implants infections. *Infect Dis Clin N Am*. 2012;26:111-25.
5. Brenner J. Evaluation of breast silicone implants. *Magn Reson Imaging Clin N Am*. 2013;21:547-60.
6. Bertolin SM, Gonzalez R, Amorrortu J: Leakage of silicone gel through a cutaneous fistula. *Plast Reconstr Surg* 1994;93:1531-2.
7. Erdmann MW, Asplund O, Bahnasy N: Trans- cutaneous extravasation of silicone following breast augmentation Br *J Plast Surg* 1992;45:479- 80.
8. Dickson MG, Sharpe DT: The complications of tissue expansion in breast reconstruction: a review of 75 cases. Br *J Plast Surg* 1987;40:629-35.
9. Lahiri A, Waters R: Locoregional silicone spread after high cohesive gel silicone implant rupture. *J Plast Reconstr Aesthet Surg* 2006;59:885-6.
10. Gormley DE. A brief analysis of the Burow's wedge/triangle principle. *Dermatol Surg Oncol*. 1985;11(2):121-123.
11. Thorne CH, Beasley RW, Aston SJ, Bartlett SP, Gurtner GC, Spear SL. *Grabb and Smith's Plastic Surgery*. Philadelphia, PA: Wolters Kluwer Health. Specific regional defects; pp. 301-4., 2007.
12. Laguinge R, Nagahama MA. Reconstruction of periorificial regions of the face with double pennant flap. 13th International Congress of the International Confederation for the Plastic, Reconstructive and Aesthetic Surg, TRANSACTION, Sydney, Australia, 2003.
13. Nagahama MA, Laguinge R. The Choice of a technique of auricular lesions. 13th International Congress of the International Confederation for the Plastic, Reconstructive and Aesthetic Surg, TRANSACTION, Sydney, Australia, 2003.
14. Laguinge R, Nagahama MA. Reconstrucción de las regiones periorificiales de la cara con el colgajo en doble banderín. *Revista Argentina de Cirugía Plástica; suplemento I*. 2004.
15. Buquet P, Buquet JA, Fonfach C. Reconstrucción de párpado inferior con injerto de cartílago auricular de espesor parcial y colgajo de Laguinge en doble banderín. *Revista Argentina de Cirugía Plástica* 2014; 20:1.
16. Michelakis E, Webster, L, Mackey, J. Dichloroacetate (DCA) as a potential metabolic-targeting therapy for cancer. *British Journal of Cancer* 2008 (99): 989-994.
17. Brodland DG, Roenigk RK, Cullimore KC, Gibson LE. Depths of chemexfoliation induced by various concentrations and application techniques of trichloroacetic acid in a porcine model. *J Dermatol Surg Oncol* 1989;15:967-71.
18. Blugerman G, Schavelzon F, Rodrigo Cáceres R, Schavelzon V, Mussi M, Blugerman G. Capsulectomía química y cierre de la cápsula mamaria con colgajos de anclaje. *Rev Arg de Cirugía Plástica* 2018; 24 (2):67-72.
19. Ventura O, Marino H, Marcello G, Mitideri V: Un zócalo como soporte del implante mamario. *Cir. Plast. Ibero-latinoam*. 2007, vol.33 (1):31-36.